- Copyright - Il Pensiero Scientifico Editore downloaded by IP 216.73.216.204 Sat, 12 Jul 2025, 04:26:01

Inusuale evoluzione di una miopericardite. Descrizione di un caso clinico

Lidia Boccardi, Paolo G. Pino, Elisabetta Zachara, Massimo Alegiani*, Roberto Cappellini*, Pietro Tanzi

*Servizio Centrale di Cardiologia e Pronto Soccorso Cardiologico, Dipartimento di Malattie Cardiovascolari, *Medicina Interna I, Dipartimento di Scienze Mediche, Azienda Ospedaliera San Camillo-Forlanini, Roma*

Key words:
Color Doppler echocardiography; Pericardium, pericarditis; Restrictive cardiomyopathy; Tissue Doppler imaging.

Presenting features of constrictive pericarditis, a rare evolution of acute pericardial inflammation, may resemble those of restrictive cardiomyopathy or liver diseases.

We describe the case of a 32-year-old man, with a history of myocardial and pericardial inflammation disease, who showed recurrent symptoms and signs of heart failure.

For this reason, he underwent complete diagnostic evaluation, including computed tomography, echocardiography with tissue Doppler imaging, and endomyocardial biopsy. Constrictive pericarditis could be correctly diagnosed and the patient underwent pericardiectomy with complete resolution of heart failure.

The present case report provides evidence that tissue Doppler echocardiography yields diagnostic information helpful to differentiate between constrictive pericarditis and restrictive cardiomyopathy. Moreover, non-invasive imaging is of value to choose the optimal therapeutic strategy in constrictive cardiomyopathy.

(Ital Heart J Suppl 2003; 4 (1): 58-62)

© 2003 CEPI Srl

Ricevuto il 26 agosto 2002; nuova stesura il 10 gennaio 2003; accettato il 13 gennaio 2003.

Per la corrispondenza:

Dr.ssa Lidia Boccardi

Via Giannetto Valli, 9
00149 Roma
E-mail: lboccardi@scamilloforlanini.rm.it

Introduzione

La pericardite costrittiva[1] è un'evoluzione non frequente di un processo infiammatorio pericardico, che comporta l'ispessimento e talvolta la calcificazione del pericardio parietale, o di entrambi i foglietti pericardici. La fisiopatologia[2] però è molto variabile dipendendo anche dalla distribuzione dell'ispessimento pericardico; talvolta ispessimenti con calcificazioni circoscritte localizzati a livello dello sbocco delle vene cave possono causare alterazioni emodinamiche più importanti rispetto ad ispessimenti che interessano la parete libera.

La presentazione clinica della pericardite costrittiva è ambigua essendo caratterizzata da sintomi e segni non del tutto specifici e riscontrabili anche in patologie croniche del fegato e nella cardiopatia restrittiva. La diagnosi differenziale è d'obbligo perché, in caso di pericardite costrittiva, l'unica possibilità terapeutica è la pericardiectomia chirurgica.

Caso clinico

Un uomo di anni 32, di professione vigile del fuoco, aveva goduto di buona salute fino al mese di luglio 2001 allorché, per la comparsa di dispnea associata a febbre persistente, era stato ricoverato in ambiente ospedaliero. Sulla scorta dell'esame ecocardiografico, che documentava un'ipocinesia diffusa del ventricolo sinistro, fu posta diagnosi di miocardite di verosimile genesi idiopatica. Non furono eseguiti ulteriori accertamenti per confermare la diagnosi; il paziente fu posto in terapia con acido acetilsalicilico e colchicina (successivamente sospesi per la comparsa di melena).

Nel mese di ottobre 2001 per la comparsa di dispnea ingravescente fino all'ortopnea fu ricoverato presso la I Divisione di Cardiologia dell'Ospedale San Camillo-Forlanini. Durante il ricovero fu sottoposto ai seguenti accertamenti:

- esami ematici virali e batteriologici, tutti negativi; compresa la ricerca del bacillo di Kock diretto e colturale nell'espettorato. Debole risposta positiva all'intradermoreazione alla tubercolina;
- anticorpi anticardiolipina, antimuscolo liscio, HLA, ENA, DNA negativi;
- ecografia epatica: ingrandimento del fegato e della milza, segni di epatopatia cronica; angioma epatico; litiasi colecistica; versamento ascitico;
- eco color Doppler: ventricolo sinistro di normali dimensioni con cinesi globale ridotta, frazione di eiezione ridotta (48%); lieve ver-

- Copyright - Il Pensiero Scientifico Editore downloaded by IP 216.73.216.204 Sat, 12 Jul 2025, 04:26:01

samento pericardico postero-laterale; rigurgito mitralico e tricuspidale con pressione arteriosa polmonare 25 mmHg; tempo di decelerazione mitralico normale (155 ms);
- biopsia miocardica in corso di esame emodinamico con reperto istopatologico del tutto aspecifico per fibrosi interstiziale e minima infiltrazione adiposa, assenza di infiltrati infiammatori, rilievi ultrastrutturali di degenerazione vacuolare ed ipertrofia lieve e focale delle miocellule; colorazioni immunoistochimiche con evidenza di un aumento della quota dei macrofagi interstiziali.

Veniva quindi dimesso con diagnosi di miopericardite di recente insorgenza con manifestazioni cliniche di insufficienza cardiaca e terapia con ACE-inibitori, diuretici, carvedilolo.

Nel dicembre 2001 ritornava per un controllo presso l'ambulatorio cardiologico dedicato alle cardiomiopatie: era in classe funzionale NYHA II e lamentava astenia, nausea e vomito occasionale. All'esame obiettivo era presente addome teso con epatomegalia, non stasi polmonare né giugulare.

Veniva indirizzato ad un nuovo ricovero in Unità Operativa di Gastroenterologia con il sospetto di un'epatopatia acuta. Gli esami eseguiti durante il ricovero evidenziavano solo un aumento della bilirubina, per cui la diagnosi di epatopatia acuta veniva esclusa, ed in data 7 gennaio 2002 veniva trasferito nella Medicina Interna I dell'Ospedale San Camillo-Forlanini con diagnosi di versamento ascitico in paziente con recente diagnosi di miopericardite idiopatica.

All'ingresso nell'Unità Operativa di Medicina Interna I il paziente era ortopnoico e presentava turgore giugulare, cianosi periferica, subittero ed epatomegalia con ascite. Gli esami ematochimici eseguiti evidenziavano iperbilirubinemia di grado lieve, indici di colestasi ed un deficit dell'immunità cellulo-mediata con virologia negativa; l'esame citologico e batteriologico del liquido ascitico era negativo, l'intradermoreazione alla tubercolina negativa, esame di reazione polimerasica a catena per micobatteri negativo. Radiologicamente non vi erano calcificazioni pericardiche. L'ECG evidenziava bassi voltaggi periferici e onde T negative diffuse (D1-D2-D3, aVF, V_1-V_6).

I segni ed i sintomi persistenti di malattia hanno indotto gli internisti a porre il sospetto di pericardite costrittiva e a dirimere con i cardiologi ecocardiografisti il dubbio diagnostico differenziale tra pericardite costrittiva e miocardiopatia restrittiva. Il paziente è stato sottoposto ad ecocardiogramma color Doppler transtoracico con ecocardiografo Philips Sonos 5500 (Agilent Technologies, Andover, MA, USA) dotato di seconda armonica tissutale e Doppler tissutale (TDI), e ad ecocardiografia transesofagea con sonda omniplana, da cui si evidenziava:
- cavità ventricolari di normali dimensioni, movimento anomalo del setto interventricolare ("notch" protodiastolico), appiattimento diastolico della parete posteriore (Fig. 1); frazione di eiezione del ventricolo sinistro nei limiti della norma;

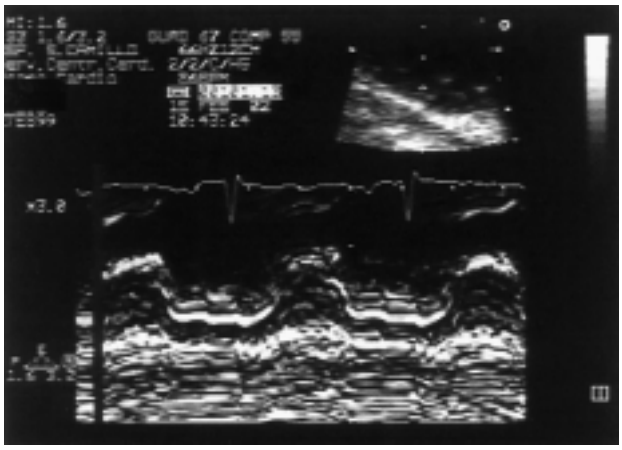

Figura 1. *Esame ecocardiografico M-mode del ventricolo sinistro. Immagine focalizzata ed ingrandita sulla parete posteriore. Si osserva l'appiattimento diastolico del movimento della parete posteriore.*

- ingrandimento degli atri;
- echi molto densi riflessi dal pericardio (in alcuni punti spessore del pericardio di 10 mm);
- flusso mitralico caratterizzato da tempo di decelerazione dell'onda E ridotto (110 ms), con ampie variazioni respiratorie (> 30%) della velocità protodiastolica (Fig. 2A);
- vena cava dilatata, con assenza di modificazioni respiratorie: flusso Doppler pulsato caratterizzato da un tipico pattern a "W" con aumento del flusso diastolico all'acme dell'espirazione > 25%;
- aspetto a "W" anche del flusso nelle vene sovraepatiche: onda di flusso retrogrado da contrazione atriale con velocità di 16 cm/s, con aumento in fase inspiratoria (32 cm/s); flusso sistolico costantemente maggiore del diastolico, mai < 10 cm/s;
- il TDI, con il volume campione del Doppler pulsato posizionato sull'anello mitralico a livello del setto interventricolare, registrava una velocità dell'onda protodiastolica (E_m) di 12 cm/s, un'onda telediastolica di 6 cm/s ed un'onda sistolica di 7 cm/s; con il volume campione del Doppler pulsato posizionato sull'anello tricuspidale (Fig. 3A) a livello della parete laterale del ventricolo destro, registrava una velocità dell'onda protodiastolica (E_t) di 5.4 cm/s, un'onda telediastolica di 5 cm/s ed un'onda sistolica di 8 cm/s.

I dati riportati ponevano il forte sospetto diagnostico della presenza di una costrizione pericardica, per cui veniva eseguita un'ecocardiografia transesofagea per esaminare il flusso nelle vene polmonari, considerata di ausilio nella diagnosi differenziale tra le miocardiopatie restrittive e la pericardite costrittiva[3]. Il flusso nella vena polmonare superiore di sinistra esplorato con color Doppler e Doppler pulsato mostrava ampie variazioni respiratorie della velocità; si documentava inoltre l'aumento di spessore del pericardio, selettivamente localizzato a livello dello sbocco delle vene polmonari e soprattutto delle vene cave.

- Copyright - Il Pensiero Scientifico Editore downloaded by IP 216.73.216.204 Sat, 12 Jul 2025, 04:26:01

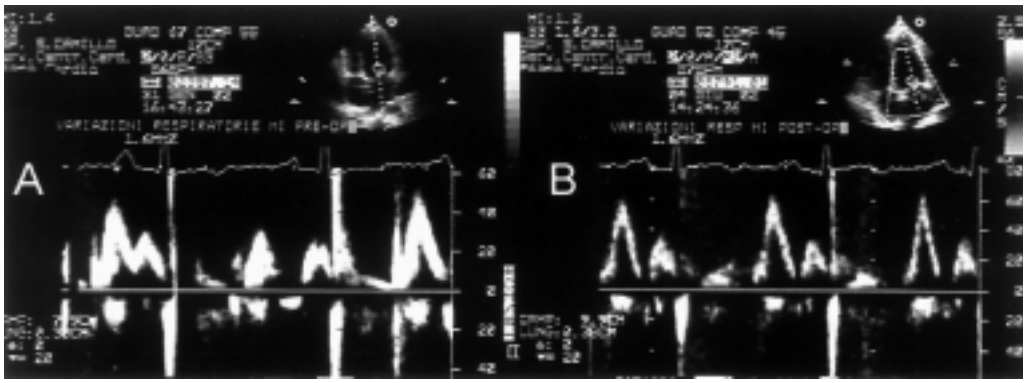

Figura 2. *Studio Doppler pulsato del flusso transmitralico.* A: *preoperatorio. Variazioni respiratorie > 30% del flusso protodiastolico mitralico (onda E).* B: *postoperatorio. Assenza delle variazioni respiratorie del flusso protodiastolico mitralico.*

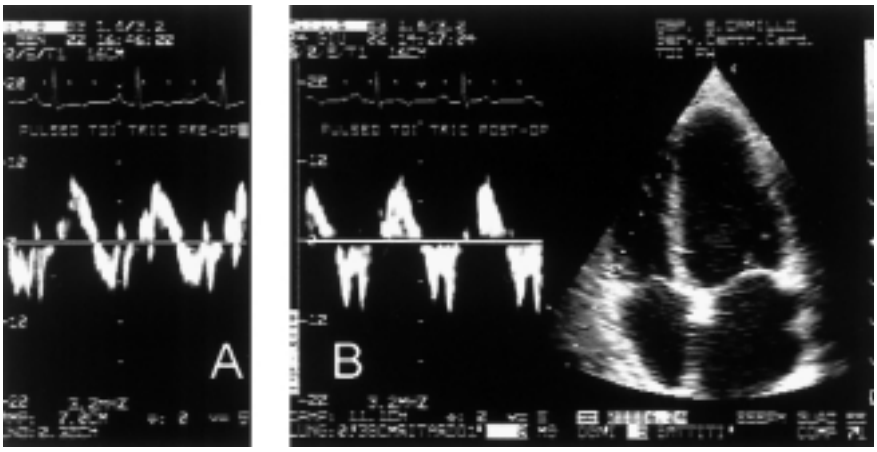

Figura 3. *Studio Doppler pulsato tissutale della parete libera del ventricolo destro. Analisi delle velocità diastoliche prima* (A) *e dopo* (B) *l'intervento di pericardiectomia. Si evidenzia l'aumento delle velocità nell'esame postoperatorio.*

Veniva quindi concordato con i medici del reparto di eseguire una tomografia computerizzata (TC) a spirale del mediastino per lo studio specifico del pericardio completato da uno studio TC dell'addome: l'esame evidenziava un ispessimento pericardico, e la presenza di una piccola scheggia metallica a livello della punta del cuore (che ha impedito l'approfondimento diagnostico con risonanza magnetica nucleare); ispessimento pleurico con calcificazioni in sede basale bilaterale; disomogeneità del fegato come da stasi cronica.

Veniva quindi posta diagnosi di costrizione pericardica, con ispessimento localizzato a livello dello sbocco in atrio delle vene polmonari e delle vene cave, e posta indicazione ad intervento di pericardiectomia.

In data 7 maggio 2002 il paziente è stato sottoposto ad intervento cardiochirurgico: il pericardio era notevolmente ispessito, non calcifico, e formava un anello intorno allo sbocco delle vene cave. Veniva eseguita una pericardiectomia con "scarcerazione" delle vene cave, che riprendevano immediatamente il loro calibro e la normale distensibilità. L'esame istologico effettuato sul pericardio ha evidenziato "tessuto connettivo fibroso denso, sede di flogosi acuta e cronica, con stravasi emorragici".

Il controllo cardiologico effettuato a distanza di 2 mesi dall'intervento evidenziava buone condizioni generali, classe funzionale NYHA I, assenza di edemi declivi, di turgore giugulare, notevole riduzione dell' epatomegalia.

L'eco Doppler eseguito evidenziava una normale contrattilità parietale, una frazione di eiezione ventricolare sinistra 56%; normale escursione diastolica della parete posteriore; normali variazioni di calibro della vena cava inferiore; flusso mitralico con prevalenza dell'onda E; tempo di decelerazione mitralico aumentato (da 110 a 155 ms). Si osservava la scomparsa delle variazioni respiratorie[4] della velocità protodiastolica del flusso transmitralico (Fig. 2B). Il TDI della parete libera del ventricolo destro (Fig. 3B) documentava un aumento della velocità protodiastolica (da 5.4 a 8.7 cm/s) e della velocità telediastolica (da 5 a 8 cm/s).

In un ulteriore controllo clinico dopo altri 3 mesi veniva eseguito un test da sforzo cardiopolmonare, che

- Copyright - Il Pensiero Scientifico Editore downloaded by IP 216.73.216.204 Sat, 12 Jul 2025, 04:26:01

quantizzava una classe funzionale NYHA I, e veniva indirizzato ad una ripresa della normale attività lavorativa.

Discussione

Il caso ci dà lo spunto per considerare come un'accurata valutazione eco Doppler, implementata con le tecniche oggi a disposizione (seconda armonica, analisi spettrale dei flussi, TDI, ecocardiografia transesofagea), ci permetta di risolvere casi clinici a presentazione ambigua, anche quando altre metodiche di immagine non invasive o invasive non siano dirimenti.

La diagnosi della pericardite costrittiva è difficile, e negli anni '60, fino all'avvento dell'ecocardiografia era affidata all'emodinamica.

Negli ultimi anni il notevole sviluppo delle metodiche diagnostiche non invasive di immagine ha dato un contributo importante alla definizione della patologia pericardica.

La risonanza magnetica nucleare[5] e la TC sono tecniche di scelta soprattutto in caso di patologie pericardiche inusuali, come cisti, tumori, metastasi di tumori solidi, ecc., ma l'ecocardiografia[6] rimane la tecnica di elezione, soprattutto quando associata alle nuove metodiche (flussimetria Doppler e TDI) nella diagnosi di costrizione pericardica.

Gli aspetti ecocardiografici caratteristici della pericardite costrittiva sono in genere dotati di scarsa sensibilità e specificità[7].

Oltre allo studio anatomico del pericardio, si è rivelato utile lo studio velocitometrico dei flussi che si effettua con il Doppler[8]; l'accurata valutazione del flusso attraverso la valvola mitrale e tricuspide, nelle vene cave, nelle vene sovraepatiche, nelle vene polmonari permette di effettuare sofisticate valutazioni della fisiopatologia della diastole, fondamentali nella diagnosi di pericardite costrittiva e nella diagnosi differenziale delle forme miocardiche restrittive[9,10].

Occorre però una particolare perizia nel riuscire a differenziare le forme costrittive[11] da quelle restrittive, dovute ad una patologia intrinseca miocardica.

Hatle et al.[12] hanno caratterizzato gli aspetti Doppler tipici della costrizione, differenti da quelli restrittivi.

Nel caso in esame al graduale miglioramento della funzione ventricolare sinistra, che poteva far pensare alla risoluzione del processo miocarditico, non corrispondeva il miglioramento clinico. L'attenta valutazione internistica ha posto dei dubbi di diagnosi differenziale, e indotto i cardiologi ecografisti ad approfondire le indagini con il TDI e con l'ecocardiografia transesofagea.

Infatti un contributo aggiuntivo alla diagnosi viene fornito oggi dal TDI che permette di analizzare le velocità sistoliche e diastoliche miocardiche regionali e secondo alcuni autori[13,14] consentirebbe una distinzione tra la pericardite costrittiva e la miocardiopatia restrittiva. Nelle forme restrittive infatti una velocità protodiastolica di picco dell'anello mitralico di 8 cm/s costituisce il cut-off al di sotto del quale il quadro è restrittivo ed al di sopra è di tipo costrittivo, dando così fondamentali implicazioni terapeutiche. Noi non abbiamo rilevato però, nel nostro paziente, questo aspetto. Infatti la velocità dell'onda protodiastolica (E_m) osservata nel nostro caso era di 11 cm/s, non < 8 cm/s, probabilmente per la particolare localizzazione settoriale della costrizione pericardica. Abbiamo invece rilevato una ridotta velocità protodiastolica della parete libera del ventricolo destro che aumentava dopo pericardiectomia (Fig. 3B).

In un recente studio retrospettivo[15] eseguito in Corea su 71 soggetti con pericardite costrittiva la diagnosi precoce è stata effettuata con l'eco Doppler ed ha permesso di ricorrere all'intervento chirurgico nel 50% dei casi, che ha notevolmente cambiato la prognosi. Anche nel nostro caso l'approfondimento ecocardiografico ha anche indirizzato la TC spirale del torace, con il quesito di valutazione accurata del pericardio e dello sbocco in atrio destro delle vene cave, che ha permesso di giungere alla corretta diagnosi e l'adeguata impostazione terapeutica chirurgica ha risolto la sintomatologia ed ha permesso il ritorno ad una vita lavorativa attiva. In questo paziente la diagnosi di miocardiopatia restrittiva lo avrebbe portato a continui ricoveri e scompensi recidivanti, e forse alla morte in attesa di un trapianto cardiaco.

Nei pazienti con pericardite costrittiva la prognosi dipende infatti anche dalla tempestività della diagnosi: il rischio di mortalità è notevolmente aumentato nei soggetti che presentano sintomi persistenti di scompenso e classe funzionale NYHA III o IV e la mortalità operatoria è più bassa nei soggetti operati precocemente. Il 95% dei pazienti sopravvive all'intervento ed il 50% dei sopravvissuti ha una completa remissione della sintomatologia.

La diagnosi eziologica della pericardite costrittiva rimane spesso difficile, ed anche nel nostro caso non sono comparsi elementi eziologici peculiari: la diagnosi finale è stata di "pericardite adesiva idiomatica". Nello studio coreano[15], l'eziologia era sconosciuta nel 38%; la forma tubercolare era la più frequente (32%) delle forme conosciute, seguita dalle forme iatrogene: postpericardiotomica (11%), irradiazione mediastinica (9%).

In conclusione, le metodiche ecocardiografiche attualmente disponibili permettono una diagnosi più agevole di pericardite costrittiva in particolare differenziandola dalla cardiomiopatia restrittiva. Sottolineiamo però che la diagnosi nasce dalla valutazione globale degli aspetti ecocardiografici, non sempre presenti contemporaneamente e talvolta non concordanti con quanto descritto in letteratura. I valori dei parametri ed in particolare la velocità dei flussi osservati con il Doppler o le velocità con il TDI nelle pareti miocardiche pur

- Copyright - Il Pensiero Scientifico Editore downloaded by IP 216.73.216.204 Sat, 12 Jul 2025, 04:26:01

orientando la diagnosi, non sono vincolanti nelle successive scelte terapeutiche.

La particolare disposizione del pericardio ispessito, come nel nostro caso, verosimilmente determina la comparsa solamente di alcuni aspetti ecocardiografici ed in particolare di variazioni della velocità tissutale dipendenti dai rapporti del pericardio ispessito con la parete miocardica. Il nostro paziente ha avuto un rapido deterioramento del quadro clinico con evoluzione verso la costrizione pericardica, benché questo comportamento sia inusuale.

Sicuramente il quadro clinico rapidamente evolutivo ha giocato un ruolo importante nella ricerca e nell'interpretazione dei rilievi ecocardiografici, confermando ulteriormente il ruolo di un'ecocardiografia clinica e non strumentale.

Riassunto

La pericardite costrittiva è un'evoluzione non frequente di un processo infiammatorio miopericardico, che comporta l'ispessimento e talvolta la calcificazione del pericardio parietale, o di entrambi i foglietti pericardici.

Viene descritto il caso clinico di un uomo di 32 anni che aveva sofferto di una miopericardite e presentava un quadro sindromico di insufficienza cardiaca prima e successivamente epatomegalia con ascite ed edemi, che lo costringevano a ripetuti ricoveri ospedalieri.

Vengono descritti gli aspetti clinici, l'ecocardiogramma color Doppler, transesofageo e lo studio con Doppler tissutale che hanno indirizzato alla diagnosi di costrizione pericardica localizzata con conseguente indicazioni alla terapia chirurgica. Il paziente veniva sottoposto a decorticazione del pericardio, con scarcerazione delle vene cave e risoluzione del quadro clinico e normalizzazione di alcuni parametri ecocardiografici.

Viene confermata l'utilità dell'ecocardiografia nella diagnosi di pericardite costrittiva.

Parole chiave: Cardiomiopatia restrittiva; Doppler tissutale; Ecocardiografia color Doppler; Pericardio, pericardite.

Bibliografia

1. Inglessis I, Dec GW. Constrictive pericarditis. Curr Treat Options Cardiovasc Med 1999; 1: 63-71.
2. Vasquez A, Butman SM. Pathophysiologic mechanisms in pericardial disease. Curr Cardiol Rep 2002; 4: 26-32.
3. Klein AL, Cohen GI, Pietrolungo JF, et al. Differentiation of constrictive pericarditis from restrictive cardiomyopathy by Doppler transesophageal echocardiographic measurements of respiratory variations in pulmonary venous flow. J Am Coll Cardiol 1993; 22: 1935-43.
4. Sun JP, Abdalla IA, Yang XS, et al. Respiratory variation of mitral and pulmonary venous Doppler flow velocities in constrictive pericarditis before and after pericardiectomy. J Am Soc Echocardiogr 2001; 14: 1119-26.
5. Frank H, Globits S. Magnetic resonance imaging evaluation of myocardial and pericardial disease. J Magn Reson Imaging 1999; 10: 617-26.
6. Asher CR, Klein AL. Diastolic heart failure: restrictive cardiomyopathy, constrictive pericarditis, and cardiac tamponade: clinical and echocardiographic evaluation. Cardiol Rev 2002; 10: 218-29.
7. Pandian NG, Skorton DJ, Kieso RA, Kerber RE. Diagnosis of constrictive pericarditis by two-dimensional echocardiography: studies in a new experimental model and patients. J Am Coll Cardiol 1984; 4: 1164-73.
8. Oh JK, Hatle LK, Steward JB, et al. Diagnostic role of Doppler echocardiography in constrictive pericarditis. J Am Coll Cardiol 1994; 23: 154-62.
9. Tam JW, Shaikh N, Sutherland E. Echocardiographic assessment of patients with hypertrophic and restrictive cardiomyopathy: imaging and echocardiography. Curr Opin Cardiol 2002; 17: 470-7.
10. Karia DH, Xing YQ, Kuvin JT, Nesser HJ, Pandian NG. Recent role of imaging in the diagnosis of pericardial disease. Curr Cardiol Rep 2002; 4: 33-40.
11. Oh JK, Tajik AJ, Appleton CP, Hatle LK, Nishimura RA, Seward JB. Preload reduction to unmask the characteristic Doppler features of constrictive pericarditis. A new observation. Circulation 1997; 95: 796-9.
12. Hatle LK, Appleton CP, Popp RL. Differentiation of constrictive pericarditis and restrictive cardiomyopathy by Doppler echocardiography. Circulation 1989; 79: 1-13.
13. Garcia MJ, Rodriguez L, Ares MA, Griffin P, Thomas JD, Klein AL. Differentiation of constrictive pericarditis from restrictive cardiomyopathy: assessment of left ventricular diastolic velocities in the longitudinal axis by Doppler tissue imaging. J Am Coll Cardiol 1996; 27: 108-14.
14. Ha JW, Oh JK, Ommen SR, Ling LH, Tajik AJ. Diagnostic value of mitral annular velocity for constrictive pericarditis in the absence of respiratory variation in mitral inflow velocity. J Am Soc Ehocardiogr 2002; 15: 1468-71.
15. Yang HS, Song JK, Song JM, et al. Clinical characteristics of constrictive pericarditis diagnosed by echo-Doppler technique in Korea. J Korean Med Sci 2001; 16: 559-66.